برای آزمون آماده شوید «۸۶»

کامران احمدی

بررسی تشریحی سوالات زنان (پرانترنی اسفند ۹۴)

۱۱ در کدامیک از موارد زیر آمنوره به دلیل LH و FSH بالا نیست؟ (پرانترنی اسفند ۹٤ ـ دانشگاه آزاد اسلامی)
الف) نارسایی زودرس تخمدان (POF)
ب) سندرم ترنر (Turner)
ج) سندرم سویر (Swyer)
د) سندرم کالمن (Kallmann)
■ **پاسخ**: د
❖ **توضیح**: در صورت طبیعی یا پایین بودن FSH سرم، اگر چاقی یا شواهد هیپرآندروژنیسم (PCO) وجود نداشته باشد، معمولا آمنوره ناشی از اختلال عملکرد هیپوتالاموس یا مراکز بالاتر CNS است. سندرم کالمن با آمنوره اولیه، عدم بلوغ جنسی، هیپوگنادیسم هیپوگنادوتروپیک و آنوسمی تظاهر می‌یابد.

۱۲ کدام مورد در مرحله‌بندی (Staging) سرطان آندومتر غلط است؟ (پرانترنی اسفند ۹٤ ـ دانشگاه آزاد اسلامی)
الف) در Stage I بیماری محدود به رحم است.
ب) در Stage II بیماری به پارامترها گسترش یافته است.
ج) در Stage III بیماری به لگن گسترش یافته است.
د) در Stage IV متاستاز دوردست وجود دارد.
■ **پاسخ**: ب
❖ **توضیح**: جدول زیر

۱۳ کدامیک از موارد زیر جزو ریسک فاکتورهای آمبولی مایع آمنیون نیست؟ (پرانترنی اسفند ۹٤ ـ دانشگاه آزاد اسلامی)
الف) دکولمان جفت
ب) تروما
ج) زایمان زودرس
د) لیبر طولانی
■ **پاسخ**: ج
❖ **توضیح**: جدول زیر

۱۴ کدامیک جزو محاسن جراحی به طریقه لاپاراسکوپی نیست؟ (پرانترنی اسفند ۹٤ ـ دانشگاه آزاد اسلامی)
الف) نیاز کمتر به تجهیزات اتاق عمل و مهارت جراح
ب) درد و ناراحتی کمتر پس از عمل
ج) اسکار کمتر و نتایج زیبایی بهتر
د) مدت کوتاه‌تر بستری در بیمارستان
■ **پاسخ**: الف
❖ **توضیح**: در جراحی به روش لاپاراسکوپی، درد و ناراحتی بعد از عمل کمتر است، مدت بستری کوتاه‌تر بوده، اسکار کمتر و از نظر زیبایی بهتر است ولی نیاز به جراح متبحر و امکانات لاپاراسکوپی دارد.

۱۵ در کدام وضعیت ساخته شدن جفت در دوقلویی (Placentation) جفت مونوآمنیون مونوکوریون داریم؟ (پرانترنی اسفند ۹٤ ـ دانشگاه آزاد اسلامی)
الف) دوقلوی مونوزایگوت در تقسیم روز ۱۳-۸
ب) دوقلوی مونوزایگوت در تقسیم قبل از روز ۳
ج) دوقلوی منوزایگوت در تقسیم روز ۸-۳
د) دوقلوی دی‌زایگوت
■ **پاسخ**: الف
❖ **توضیح**: **دوقلوهای مونوزیگوت**
در دوقلوهای مونوزیگوت، تشکیل جفت به زمان تقسیم دوقلوها بستگی دارد:
۱ـ چنانچه تقسیم زیگوت در سه روز اول رخ دهد، دو واحد جفتی مستقل تشکیل می‌شود و پرده جداکننده همانند دوقلوهای دی‌زیگوت حاوی دو لایه آمنیون و دو لایه کوریون است (دی‌آمنیون ـ دی‌کوریون).
۲ـ کوریون در روز سوم تشکیل می‌شود و چنانچه تقسیم زیگوت بین روزهای ۳ تا ۸ رخ دهد، جفت دارای دو پرده آمنیون و تنها یک کوریون بوده و پرده جداکننده بین جنین‌ها نازک است، چون که این پرده حاوی بافت کوریونی نیست. این نوع جفت را دی‌آمنیون و مونوکوریون می‌نامند.
۳ـ آمنیون در روز هشتم تشکیل می‌شود و چنانچه تقسیم بین روزهای ۸ تا ۱۳ حاملگی رخ دهد، هیچگونه پرده جداکننده مشخصی ایجاد نمی‌شود و جفت مونوآمنیون و مونوکوریون تشکیل می‌شود. این حالت با خطر گیرافتادگی بالقوه کشنده بندناف همراه است.
٤ـ اگر تقسیم پس از روز ۱۳روی دهد، دوقلوهای به هم چسبیده ایجاد خواهند شد.

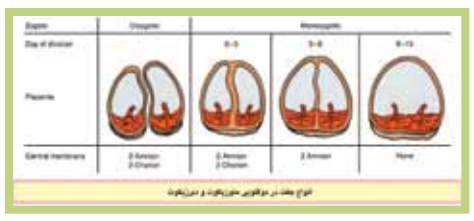

۱۶ در مورد توده‌های تخمدانی در بارداری کدامیک از موارد زیر صحیح است؟ (پرانترنی اسفند ۹٤ ـ دانشگاه آزاد اسلامی)
الف) بیشتر این توده‌ها از نوع کمپلکس است.
ب) بهترین زمان برداشتن این توده‌ها در ۱۸-۱٦ هفته بارداری است.
ج) در صورت برداشتن کورپوس لوتئوم در سه ماهه اول نیاز به اقدام خاصی نیست.
د) معمولا این توده‌ها تا سه ماهه سوم از بین می‌روند.
■ **پاسخ**: ب
❖ **توضیح**: **توده‌های آدنکس در بارداری**
اغلب کیست‌هایی که طی بارداری تشخیص داده می‌شوند، کیست‌های ساده هستند و اغلب تا ۳ ماهه دوم بارداری برطرف می‌شوند. اگر توده تا این مدت برطرف نشود، غالبا نیاز به جراحی پیدا خواهد کرد. از آن جایی که کیست‌ها در طول بارداری مستعد تورشن و پارگی هستند و می‌توانند حاملگی را عارضه‌دار کنند (طول کشیدن بارداری و عدم امکان زایمان واژینال)، باید تمام توده‌های کمپلکس با اندازه ۸ سانتی‌متر یا بیشتر که تا ۳ ماهه دوم بارداری پایدار باقی مانده‌اند، تحت جراحی قرار گیرند. به نکات زیر توجه کنید:
۱ـ بهترین زمان جراحی، هفته‌های ۱۸- ۱٦ بارداری است.
۲ـ خطر بدخیمی تنها ۵ درصد است.
۳ـ اگر بدخیمی کشف شود، Staging باید انجام گیرد.
٤ـ اگر جراحی در ۳ ماهه اول انجام گیرد، تجویز پروژسترون اگزوژن جهت حمایت بارداری در مواردی که کورپوس لوتئوم برداشته می‌شود، ضرورت دارد. اندیکاسیون دارد.

۱۷ در خانمی ۲٤ ساله با تشخیص حاملگی مولار، تخلیه رحم و کورتاژ انجام شده است. کدام روش زیر را برای پیگیری وی توصیه می‌کنید؟ (پرانترنی اسفند ۹٤ ـ دانشگاه آزاد اسلامی)
الف) انجام هفتگی آزمایش بتا-hCG تا منفی شدن آن
ب) انجام ماهانه آزمایش بتا-hCG تا منفی شدن آن
ج) انجام هفتگی آزمایش بتا-hCG تا منفی شدن آن و ادامه آزمایش به صورت ماهانه تا ٦ ماه بعد
د) انجام ماهانه آزمایش بتا-hCG تا منفی شدن و آزمایش به صورت ماهانه تا ٦ ماه بعد
■ **پاسخ**: ج
❖ **توضیح**: **مانیتورینگ بعد از تخلیه مول**
درجه‌بندی هیستولوژیک بافت مولار بعد از تخلیه، اهمیت کمی در پیشگویی پتانسیل بدخیمی دارد. مانیتورینگ بیمار پس از تخلیه حاملگی مولار شامل معاینه پایه بیماران، معاینه لگن و CXR، تعیین سطح β-hCG هر یک تا ۲ هفته تا زمان طبیعی شدن آن، سپس ۲ تا ٤ هفته بعد از طبیعی شدن، مجددا اندازه‌گیری می‌شود و در صورت طبیعی بودن، بتا-hCG هر یک تا ۲ ماه به مدت ٦ ماه سنجش می‌شود. اغلب زنان پس از تخلیه مول دچار پسرفت سطح hCG می‌شوند و نیازی به هیچ درمان دیگری ندارند.

۱۸ در کدامیک از شرایط زیر، بیماران مبتلا به کوریوکارسینوم به کموتراپی حساس نیستند؟ (پرانترنی اسفند ۹٤ ـ قطب ٤ کشوری (اهواز))
الف) تهاجم تومور به داخل میومتر رحم
ب) تومور محل جفت
ج) متاستاز به کبد
د) متاستاز به معده
■ **پاسخ**: ب
❖ **توضیح**: تومورهای تروفوبلاستیک جایگاه جفت (PSTT) اغلب به درمان‌های شیمیایی مرسوم (شیمی‌درمانی) حساس نیستند.

۱۹ زوجی با شکایت نازایی برای اولین‌بار به پزشک مراجعه کرده‌اند. در شرح حال خانم، اختلال قاعدگی به صورت اولیگومنوره دارد. اقدام بعدی کدام است؟ (پرانترنی اسفند ۹٤ ـ قطب ٤ کشوری (اهواز))
الف) هیستروسالینگوگرافی
ب) آنالیز اسپرم
ج) آزمایشات هورمونی
د) تجویز داروی تحریک تخمک‌گذاری
■ **پاسخ**: ب
❖ **توضیح**: اولین اقدام پاراکلینیک در بررسی ناباروری، آنالیز مایع منی است.

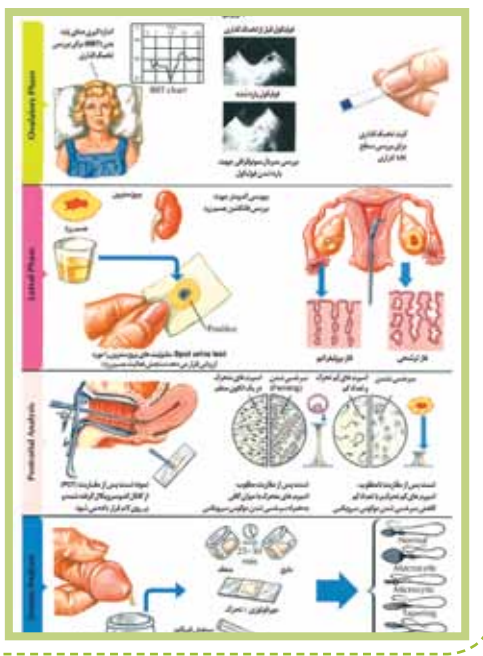

۲۰ در غربالگری سندرم داون خانم بارداری در ۳ ماهه اول بارداری Nuchal translucency = ۳/۷ بوده و نتیجه غربالگری «پرخطر» گزارش شده است. کدامیک از اقدامات زیر در ایشان لازم نیست؟
الف) توصیه به انجام نمونه‌برداری جفت (CVS) یا آمنیوسنتز
ب) اکوکاردیوگرافی قلب جنین
ج) سونوگرافی هدفمند
د) غربالگری سه ماهه دوم (آزمایشات چهارگانه)
■ **پاسخ**: د
❖ **توضیح**:
۱ـ اگر NT در سه ماه اول بزرگتر یا مساوی با ۳/۵ mm باشد، بیمار بهتر است تحت سونوگرافی هدفمند و اکوکاردیوگرافی جنین قرار بگیرند.
۲ـ اگر نتایج غربالگری سه ماهه اول مثبت باشد، CVS پیشنهاد می‌شود.

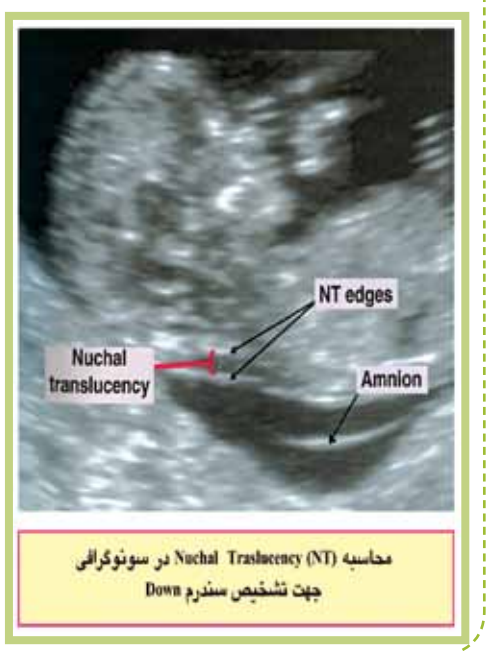

۲۱ کدامیک از موارد زیر دقیق‌ترین اندکس در تعیین سن حاملگی است؟ (پرانترنی اسفند ۹٤ ـ قطب ٤ کشوری (اهواز))
الف) CRL در سه ماهه اول
ب) HC در سه ماهه دوم
ج) BPD در سه ماهه اول
د) AC در سه ماهه دوم
■ **پاسخ**: الف
❖ **توضیح**:
۱ـ در سه ماهه اول CRL، دقیق‌ترین روش تعیین سن حاملگی است.
۲ـ قطر ترانس سربلار (TCD) در سه ماهه دوم، روش بسیار خوبی جهت تعیین سن حاملگی و بهترین روش در سه ماهه سوم است.

۲۲ در کدامیک از موارد زیر قرص جلوگیری از بارداری ترکیبی توصیه نمی‌شود؟ (پرانترنی اسفند ۹٤ ـ قطب ٤ کشوری (اهواز))
الف) خانم ۳۲ ساله
ب) خانم دیابتی بدون عارضه
ج) خانم با فشارخون ۱٤۰/۹۰ میلی‌مترجیوه
د) خانم با سابقه ترومبوز عمقی وریدی
■ **پاسخ**: د
❖ **توضیح**: وجود فعلی یا قبلی ترومبوز وریدهای عمقی یا آمبولی ریه کنتراندیکاسیون مطلق برای قرص‌های ضدحاملگی است.

۲۳ در چه مقطعی از حاملگی تشخیص کوریونیستی در دوقلویی با سونوگرافی دقیق‌تر است؟ (پرانترنی اسفند ۹٤ ـ قطب ٤ کشوری (اهواز))
الف) سه ماهه اول
ب) سه ماهه دوم
ج) سه ماهه سوم
د) تفاوتی نمی‌کند.
■ **پاسخ**: الف
❖ **توضیح**: سه ماهه اول دقیق‌ترین زمان برای تعیین وضعیت کوریونی در حاملگی دوقلویی به کمک سونوگرافی است.